

Michael Friedewald, Sebastian Wawrzyniak, Frank Pallas

Überschussdaten in Retinabildern

Ein Beitrag zum datenschutzfreundlichen Entwurf biometrischer Systeme

Die Retina ist wegen ihrer Unterscheidungskraft ein vielversprechendes biometrisches Merkmal, das vor allem für sicherheitsrelevante Systeme genutzt wird. Allerdings manifestieren sich auch zahlreiche Erkrankungen durch entsprechende Veränderungen der Retina. Die Nutzung solcher gesundheitsbezogener und für Zwecke der Authentifizierung unnötiger Daten ist daher unbedingt zu vermeiden. Dieser Beitrag befasst sich mit der Frage, welche gesundheitsrelevanten Informationen aus Retinabildern gewonnen werden können und welche Konsequenzen dies für den Entwurf biometrischer Systeme hat.

1 Einleitung

Bei der Retinaerkennung werden charakteristische Eigenschaften des menschlichen Auges zur Erkennung von Personen ge-



Dr.-Ing. Michael Friedewald

koordiniert am Fraunhofer-Institut für System- und Innovationsforschung in Karlsruhe das Geschäftsfeld Informations- und Kommunikationstechnik. Er befasst sich mit Fragen des Daten- und Privatheitsschutzes bei neuen IT-Anwendungen.

E-Mail: michael.friedewald@isi.fraunhofer.de



Sebastian Wawrzyniak

ist Assistenzarzt in der Klinik und Poliklinik für Augenheilkunde am Klinikum rechts der Isar der Technischen Universität München.

E-Mail: sebastian.wawrzyniak@tum.de



Prof. Dr.-Ing. Frank Pallas

forscht am Karlsruher Institut für Technologie zu technisch-rechtlichen Fragen moderner Technologien wie Cloud Computing, Biometrie und Smart Grids. Zudem ist er Professor für Datenschutz und Informationsökonomie an der TU Berlin.

E-Mail: frank.pallas@kit.edu

nutzt. Die Retina oder Netzhaut ist das Nervengewebe auf der hinteren Innenseite des Auges, das Licht in Nervenimpulse umwandelt. Sie ist allerdings selbst – anders als der Begriff nahelegt – nicht als biometrisches Merkmal geeignet. Dazu wird vielmehr die Struktur der Blutgefäße genutzt, die unterhalb der Netzhaut in der Aderhaut verlaufen. Dennoch soll im Folgenden weiterhin von Retina(erkennung) gesprochen werden.

Besondere Elemente der Retina sind die *Makula*, der Ort des schärfsten Sehens mit der *Fovea centralis* (Sehgrube), die der Pupille gegenüber liegt. Diese wird auch „gelber Fleck“ genannt, da sie der einzig pigmentierte Bereich der Retina ist. Etwa 15 Grad schrägenwärts von der Makula liegt die Austrittsstelle des Sehnervs – die sogenannte *Papille*. Im Zentrum der Papille haben die Blutgefäße ihren Ausgang (vgl. Bild 1) [1, 2].

Das Muster der Blutgefäße im Augenhintergrund wird im Laufe der Schwangerschaft durch zufallsbedingte, epigenetische Prozesse geprägt. Diese bleiben nach der Adoleszenz unverändert, wenn keine krankhaften Veränderungen auftreten.¹ Retinamuster stellen somit ein bei jedem gesunden Menschen verfügbares und auslesbares biometrisches Merkmal mit hoher Variabilität dar, das sich sogar zur Unterscheidung eineiiger Zwillinge eignet [4].

Durch die Robustheit, Unterscheidungskraft und hohe Verbreitung dieses biometrischen Merkmals bietet der Retinascan die besten Voraussetzungen, um ihn für Authentifizierungssysteme zu verwenden [5].

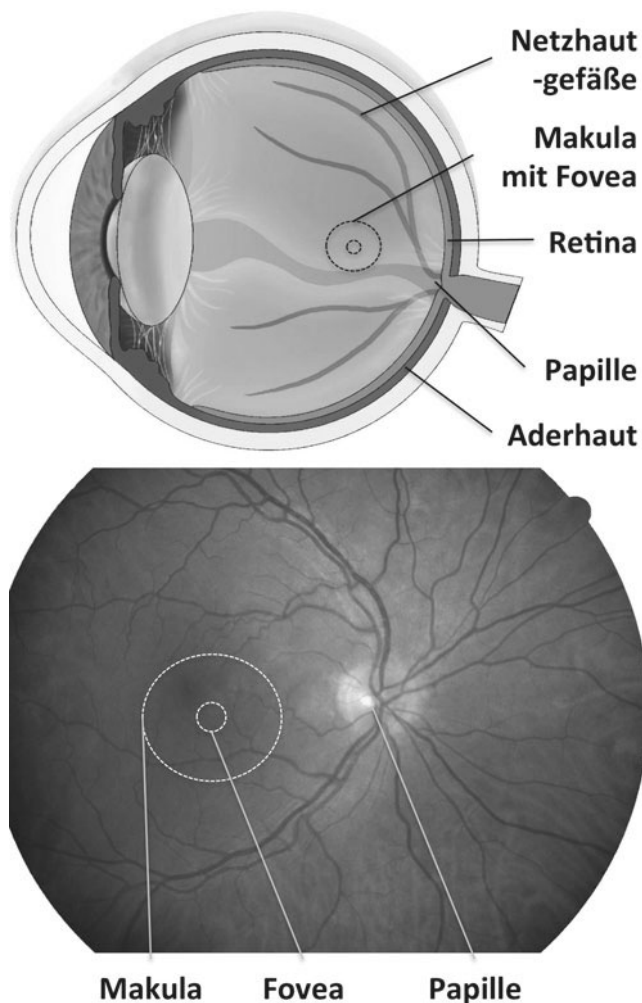
Das Projekt MARS (Mobile Authentifikation mittels Retina Scanning)² hat zum Ziel, eine biometrische Verifikation des Benutzers auf Basis eines Scans seiner Netzhaut in einem mobilen Endgerät für den Alltag nutzbar zu machen, um das Sicherheitsniveau sensibler Anwendungen zu erhöhen. Anwendungspotenziale für solche Lösungen reichen vom mobilen Banking über elektronische Post, den Zutritt zur Wohnung bis hin zu Zu-

¹ Beispielsweise treten altersbedingte krankhafte Veränderungen der Makula bei 6,4 % der Menschen zwischen 64 und 74 Jahren und bei 19,7 % der über 75-jährigen auf [3].

² Das Projekt MARS wird vom BMBF unter der Fördernummer 13N11758 im Rahmen des Programms „Forschung für die zivile Sicherheit“ gefördert.

gangskontrollen zu sensiblen Bereichen und kritischen Infrastrukturen.

Bild 1 | Aufbau des Auges (oben, Quelle: www.OcuNet.de) und Bild des Augenhintergrundes (unten, Quelle: Augenklinik des Klinikums rechts der Isar).



Neben den Möglichkeiten zur Erhöhung der IT-Sicherheit stellen sich aber eine ganze Reihe höchst sensibler Fragen, insbesondere in den Bereichen Datensicherheit und Datenschutz.

2 Infrarot-Laser-Scanning des Augenhintergrundes

Für Aufnahmen des Augenhintergrundes werden seit einigen Jahren Laser-Scanning-Systeme eingesetzt, bei denen der Augenhintergrund von einem Infrarot-Laserstrahl schwacher Intensität mit hoher Geschwindigkeit Punkt für Punkt zeilenweise oder in Form einer Lissajous-Figur abgetastet wird. Das reflektierte und gestreute Licht wird mit Hilfe eines hochempfindlichen Detektors erfasst. Solche Bilder sind besonders kontrastreich und haben eine hohe Tiefenschärfe. Darüber hinaus ist diese Infrarotmethode relativ robust und liefert auch bei getrübbten Medien gute Ergebnisse.

Bei der Retina-Erkennung nutzen die optischen Systeme Infrarotlicht. So lassen sich ganz gezielt Strukturen inner- und unterhalb der Retina sowie pathologische Flüssigkeitsansammlungen in diesen Bereichen darstellen [6, 7]. Sichtbare Strukturen in der Infrarotbildgebung sind die anatomischen Strukturen von Makula, Papille und angrenzenden Netzhautarealen. Bei Aufnahmen, welche nicht mit geweiteter Pupille durchgeführt werden, ist eine Beurteilung der äußeren Netzhautbereiche nicht möglich.

3 Medizinische Überschussdaten

Auf der einen Seite ist die Retina eine biometrische Modalität, die im Alltag nicht ohne weiteres ausgelesen werden kann, weil sie körperintern ist. Das Auslesen eines Retinabildes erfordert die Kooperation des Betroffenen und kann deswegen nicht unbemerkt stattfinden – dies unterscheidet die Retinaerkennung von der Gesichts- oder ggf. der Sprach- und Iriserkennung. Deshalb können Retinabilder i.d.R. nicht unabsichtlich hinterlassen werden. Auch bei der Lebenderkennung hat die Retina Vorteile gegenüber anderen biometrischen Merkmalen, da ihre Reflexionseigenschaften bezüglich aller drei Achsen höchst variabel sind und die Reflexivität bei totem Gewebe signifikant zunimmt [4].

Neben den Möglichkeiten zur Überprüfung der Identität manifestieren sich im Erscheinungsbild der Netzhautgefäße allerdings auch pathologische Veränderungen. Venen und Arterien besitzen diverse beobachtbare Merkmale wie Durchmesser, Farbe, Verlauf, Opazität. Diese erlauben nicht nur Rückschlüsse auf Augenkrankheiten sondern auch auf Allgemeinerkrankungen, die sich u.a. durch Veränderungen des Augenhintergrundes zeigen. In den vergangenen Jahren wurden bereits Studien über Retinaveränderungen durch Erkrankungen wie Bluthochdruck und Diabetes durchgeführt [8, 9]. Diese ließen es im Rahmen des MARS-Projekts notwendig erscheinen, genauer zu untersuchen, ob und in welchem Umfang im Rahmen der biometrischen Retinaerkennung auch medizinische Überschussdaten anfallen, die aus Datenschutzsicht höchst problematisch sind, weil sie ggf. Rückschlüsse auf den Gesundheitszustand erlauben und insofern besondere Arten personenbezogener Daten nach § 3, Abs. 9 BDSG darstellen, bei denen besondere Pflichten für die verantwortliche Stelle bestehen. Schon für andere biometrische Merkmale hat sich eine solche Untersuchung als höchst sinnvoll für die rechtliche Bewertung und für einen datenschutzfreundlichen Systementwurf erwiesen [10, 11].

Konkret wurde analysiert, welche Krankheiten oder gesundheitsrelevanten Informationen aus Bildern des Augenhintergrundes erkennbar sind. Mit Blick auf einen datenschutzfreundlichen Entwurf wurde insbesondere untersucht, welche Merkmale im Bild für eine Diagnose benötigt werden oder ob sich eine solche durch die Kombination mit zusätzlichen Daten stellen lässt. Schließlich wurde der Frage nachgegangen, ob die Bildqualität eines mobilen IR-Retina-Scanners für medizinische Diagnosen ausreicht und ob es möglich erscheint, bestimmte Krankheitsbilder auch automatisiert auf Basis des Bildmaterials zu detektieren [12].

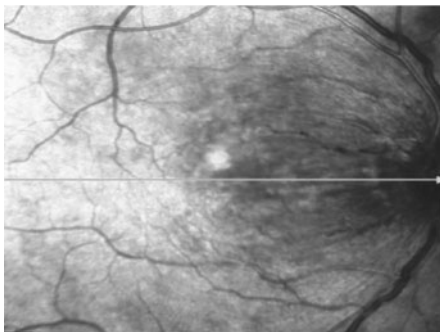
Aus den Infrarotbildern lassen sich Aussagen sowohl zum physiologischen Gefäßverlauf der netzhautversorgenden Arterien und Venen als auch über bestehende Gefäßerkrankungen (z.B. einen Gefäßverschluss) treffen. Des Weiteren lassen sich auch angeborene Anomalien im Bereich der Netzhaut erkennen. Blut

und Flüssigkeiten sind die Strukturen, die in der Infrarotbildgebung am meisten zur Absorption beitragen – sie erscheinen daher im Infrarotbild dunkel [6, 13]. Andere Komponenten wie Melanin, Kollagen und Fibrin hingegen zeigen eine starke Reflektion von infrarotem Licht und erscheinen daher in der Infrarotbildgebung hell [7].

Im Bereich der Makula zeigen sich in der Infrarotbildgebung pathologische Reflexe, welche Rückschlüsse auf degenerative Prozesse in diesem Bereich wie die altersbedingte Makuladegeneration zulassen. Weitere Merkmale sind nur mit Hilfe von Farbstoffen bzw. Kontrastmitteln zu identifizieren. Bereits ohne solche lassen sich aber im Einzelnen u.a. folgende Veränderungen des Augenhintergrundes beobachten:

- *Blutungen* im Bereich des Augenhintergrundes sind immer krankhaft und treten bei einer Vielzahl von Erkrankungen der Netzhaut wie auch der Papille auf. Zeigen sich Blutungen im Verlauf eines venösen Gefäßes, liegt mit hoher Wahrscheinlichkeit ein Verschluss bzw. eine Verengung dieses Gefäßes vor. Befinden sich die Blutungsherde über die Netzhaut verstreut, können viele Krankheiten die Ursache dafür sein. Auch der Konsum bestimmter Drogen kann in einzelnen Fällen zu Einblutungen im Bereich der Netzhaut oder zu entzündlichen Reaktionen führen. Ein direkter Rückschluss auf die zugrundeliegende Erkrankung ist in diesem Fall jedoch kaum möglich [1, 12, 14]. Beispielfhaft zeigt Bild 2 eine großflächige Fleckblutung im Bereich des oberen Gefäßbogens, welcher bis an die Makula heranreicht. Diese Art der Blutung ist typisch für einen venösen Gefäßverschluss.
- Auch *Papillenschwellungen* haben fast immer eine krankhafte Bedeutung. Auf den Infrarotbildern ist eine Stauungspapille an der verwaschenen Struktur und evtl. Blutungen eindeutig zu erkennen. Ein Rückschluss auf die Ursache ist aber nicht möglich. Es kann nämlich nicht unterschieden werden, ob die Schwellung auf Grund einer Entzündung oder zum Beispiel eines erhöhten Hirndrucks des Patienten zu Stande gekommen ist [1, 12]. Bild 3 zeigt am rechten Bildrand einen Teil der Papille, die unscharf begrenzt und verwaschen zur Darstellung kommt. Eine Differenzierung der einzelnen Strukturen der Papille ist auf diesem Bild auf Grund der vorliegenden Schwellung nicht möglich.

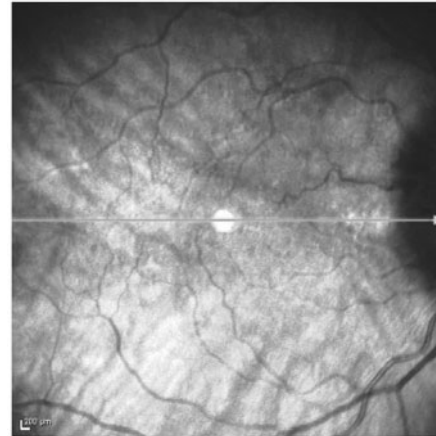
Bild 2 | Infrarotbild Venenastverschluss. Quelle: Augenklinik des Klinikums rechts der Isar



- *Drusen* sind griesfkornartige Ablagerungen (vor allem von Lipiden wie Cholesterin) im Bereich der Netzhaut. Es handelt sich um typische altersbedingte Veränderungen, die erst ab einem bestimmten Ausprägungsgrad als krankhaft gewertet werden.

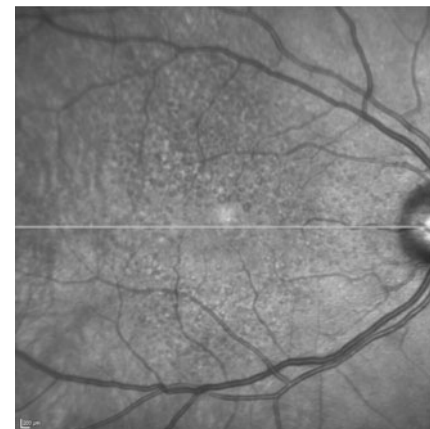
Entscheidend für den Krankheitswert dieser Drusen ist ihre Lokalisation und Größe [1, 12, 15]. Bild 4 zeigt den Befund einer typischen trockenen altersbedingten Makuladegeneration mit einer Vielzahl von Drusen, die als Punkte in der Bildmitte erkennbar sind.

Bild 3 | Infrarotbild Stauungspapille. Quelle: Augenklinik des Klinikums rechts der Isar



- *Schwankungen der Gefäßdurchmesser* (Kaliberschwankungen) sind bis zu einem gewissen Grad als Normvariante zu werten. Erst bei deutlich vergrößerten oder verkleinerten Gefäßen kann eine von vielen Erkrankungen zu Grunde liegen.
- *Flüssigkeitseinlagerungen* (Ödeme) im Bereich der Netzhaut sind immer als krankhaft zu werten und treten bei einer Vielzahl von Erkrankungen auf. Rückschlüsse auf die verantwortliche Ursache der Flüssigkeitseinlagerung lassen sich mit Hilfe der Infrarotbildgebung nicht treffen [2, 12, 15].

Bild 4 | Infrarotbild Drusen. Quelle: Augenklinik des Klinikums rechts der Isar



- *Netzhautfalten* können angeborenen Veränderungen im Bereich des Augenhintergrundes darstellen oder im Rahmen einer Netzhautablösung sichtbar werden. Auf Grund der Ausprägung, Lokalisation und Konfiguration der Netzhautfalten lassen sich deren Ursachen eingrenzen, eine sichere Zuordnung ist jedoch erst im Lichte weiterer Informationen zur Krank-

heits- und Behandlungshistorie möglich und nicht allein auf Grund der Infrarotbildgebung zu treffen [2, 12].

- *Gefäßneubildungen* sind immer als krankhaft zu werten. Die Ursache für die neugebildeten Gefäße lässt sich durch die Infrarotbildgebung nicht eindeutig zuordnen [12, 14, 15].

Daraus folgt, dass über die Infrarotbilder morphologische Daten akquiriert werden, welche die aktuelle anatomische bzw. pathologische Struktur der Netzhaut des gescannten Individuums zeigen. Es besteht jedoch nur eine begrenzte Möglichkeit, aus diesen Daten konkrete Rückschlüsse auf die zu Grunde liegende Erkrankung zu extrahieren, ohne weitere Informationen über das gescannte Individuum wie ausführliche Anamnese, Übersicht der Vorerkrankungen oder Einsicht in die eingenommenen Medikamente zu haben.

Bei primär internistischen Erkrankungen, welche erst im Verlauf zu Veränderungen der Netzhaut führen, ist die Wahrscheinlichkeit, diese allein mit Hilfe der Untersuchung bestimmter Abschnitte des Augenhintergrundes mit Sicherheit zu erkennen, sehr klein (unter 5 Prozent).

Berücksichtigt man die statistische Wahrscheinlichkeit für das Auftreten von Augenerkrankungen mit anatomischen Veränderungen im Bereich der Netzhaut, dann spielen nur das Glaukom, die altersbedingte Makuladegeneration und Veränderungen im Rahmen eines Diabetes mellitus eine relevante Rolle. Durch Hypertonie hervorgerufene Veränderungen manifestieren sich vor allem im Bereich der Netzhautgefäße, weniger im Bereich der Retina selbst (vgl. dazu Tabelle 1).

Alle anderen Erkrankungen treten nur in einem von 10.000 Krankheitsfällen auf und stellen damit Exoten dar.

4 Rückschlüsse auf Hautfarbe

Die Netzhaut ist überwiegend nicht pigmentiert; eine Ausnahme stellt die Fovea dar, die ein gelbes Pigment enthält. Da diese Pigmentierung unabhängig vom jeweiligen Hautpigment ist, kann man mit Hilfe der Infrarotbildgebung keine Aussagen über die Hautfarbe und damit über die ethnische Herkunft einer Person zu treffen.

5 Bewertung

Da das Neuaufreten und die Verteilung von krankhaften Veränderungen des Augenhintergrundes im Bereich der Papille deutlich niedriger ist als in der Makula [1, 2, 15], sollte sich der Bildausschnitt eines Retina-Scanners auf die Umgebung der Papille beschränken. Diese Anforderung ist relativ einfach zu erfüllen, da diese Region wegen der Individualität und Unverwechselbarkeit der Papille und des Verlaufs der Netzhautgefäße, welche ih-

Tabelle 1 | Zusammenfassung der Untersuchungsergebnisse

Erkrankung	Erkrankung eindeutig zuzuordnen	Rückschlüsse auf Ursachen möglich	Anforderung an die Qualität der Bilder	Im Bild sichtbare Veränderungen
Diabetische Retinopathie	ja	ja	hoch	Blutungen, Schwankungen der Gefäßdurchmesser, Ödeme, Gefäßneubildungen
Gefäßerkran-kungen	ja	ja	hoch	Blutungen, Netzhautverkümmerung, Schwankungen der Gefäßdurchmesser, Gefäßabbrüche
Makuladegen-eration	ja	nein	hoch	Ablagerungen, Drusen, Netzhautverkümmerung, Ödeme, Gefäßneubildungen, Narben
Hypertensive Retinopathie	ja	nein	hoch	Schwankungen der Gefäßdurchmesser, Blutungen, Ödeme
Stauungs-papille	ja	nein	sehr hoch	Schwellung der Papille, Blutungen
Netzhaut-ablösung	nein	nein	hoch	Ödeme, Blutungen, Netzhaut-falten
Retinopathia centralis serosa	nein	nein	hoch	Ödeme
Infektionen	nein	nein	hoch	Entzündungsherde
Stoffwechsel-erkrankungen	nein	nein	hoch	Blutungen, Ablagerungen
Glaukom	nein	nein	hoch	Schwellung der Papille, Aus-höhlung der Papille, Blutungen
Medikamente/Drogen	nein	nein	keine Aussage möglich	Ablagerungen von Stoffwechsel-produkten

ren Ursprung im Bereich der Papille nehmen, ohnehin besser für biometrische Authentifizierungszwecke geeignet ist.

Darüber hinaus ist das Risiko der Entstehung von medizinisch aussagekräftigen Überschussdaten begrenzt:

- Eine Erstdiagnose von systemischen Erkrankungen anhand des Netzhautbefundes mit der Ausnahme von Netzhautablösung und altersbedingter Makuladegeneration (AMD) (sowie eingeschränkt Durchblutungsstörungen) ist nicht möglich. Eine Erkennung von primär außerhalb des Auges gelegenen Krankheiten (wie Diabetes oder Bluthochdruck) im Frühstadium ist anhand des Augenhintergrundes ebenfalls nicht möglich.
- Zur eindeutigen Erkennung von krankhaften Veränderungen ist Bildmaterial hoher oder sehr hoher Qualität notwendig, wobei die Transparenz des Auges nicht durch grauen Star, Glaskörperveränderungen oder Hornhauterkrankungen beeinträchtigt sein sollte.

Dennoch sind verbreitete krankhafte Veränderungen wie Blutungen und Entzündungen einfach zu erkennen. Weitergehende Aussagen über konkrete Erkrankungen des Auges können aber erst durch zusätzliche Diagnostikverfahren getätigt werden. Einfache Blickdiagnosen sind zwar möglich, erfordern aber erhebliche Erfahrung. Eine automatisierte Auswertung der Daten und Diagnosestellung ist nach Einschätzung von Medizinern auf Grund der Heterogenität der Erkrankungen kaum möglich.

Wenngleich also keine medizinisch fundierten sicheren Diagnosen allein auf Basis von Infrarotbildern der Retina möglich sind, können dennoch in erheblichem Umfang statistische Aussagen darüber getroffen werden, ob die aufgenommene Retina „normal“ oder „krankhaft verändert“ ist.

6 Implikationen

In jedem Fall wird der **datensparsamen bzw. datenvermeidenden technischen Ausgestaltung** der genutzten Prozesse und Systeme im Kontext des Retinaverfahrens eine besondere Rolle zukommen. Da für eine sichere Diagnose von Erkrankungen hohe bis sehr hohe Anforderungen an die Qualität des Bildmaterials gestellt werden, stellt die **Wahl einer niedrigen, für die Authentifizierungsaufgabe aber ausreichenden Auflösung** bereits ein erstes Mittel dar, um die Entstehung von Überschussdaten grundsätzlich zu verhindern. Die mobile Scan-Engine, die im Rahmen des MARS-Projekts entwickelt wird, hat eine Auflösung von 512 x 512 Pixeln³ und liegt damit deutlich unter der Auflösung von gängigen medizinischen Scanning-Laser-Ophthalmoskopen (1536 x 1536 Pixel)⁴. Da aber durch den technischen Fortschritt eine weitere Erhöhung der Auflösung wahrscheinlich ist, sind weitere Maßnahmen zur Datenminimierung notwendig.

Nach der Bildaufnahme werden daher während der Einlernphase charakteristische Merkmale aus den Rohdaten extrahiert und biometrisches Templates erzeugt, aus denen sich wegen der stattfindenden Informationsreduktion das Originalbild nicht rekonstruieren lässt. Gleichwohl ist es – abhängig vom verwendeten Verfahren – durchaus denkbar, dass auch die erzeugten Templates noch Rückschlüsse auf Gesundheit etc. erlauben, wenn z.B. ein Verfahren zum Einsatz kommt, dass die Originalbilder gerade im Hinblick auf solche Merkmale analysiert, die auch symptomatisch für bestimmte Krankheiten sind. Der **Wahl des Template-Verfahrens** kommt daher unter Datenschutzgesichtspunkten eine besondere Bedeutung zu. Gegebenenfalls sollten zudem geeignete Verfahren zur sog. „**biometric template protection**“ [16] zum Einsatz kommen. Unabhängig hiervon sollten aber wegen der Möglichkeit gesundheitsbezogener Rückschlüsse in jedem Fall **die Originalbilder unmittelbar nach Erzeugung der Templates gelöscht werden**. Gleiches gilt selbstverständlich auch für jeden Authentifizierungsvorgang, bei dem ebenfalls ein Abbild der Retina erzeugt wird.

Unabhängig von der datensparsamen Ausgestaltung sind aus oben dargelegten Gründen zumindest die Rohdaten wohl den **besonderen Arten personenbezogener Daten** nach § 3 Abs. 9 BDSG zuzuordnen. Für diese gelten wegen des besonderen **Diskriminierungsrisikos** aus gutem Grund besonders strenge rechtliche Vorgaben zur Erhebung, Verarbeitung und Nutzung. Diese Vorgaben wiederum würden sich für diverse, wegen der besonderen Sicherheit eigentlich begrüßenswerte Anwendungsfälle des Retinaverfahrens allerdings hinderlich oder gar verunmöglichend auswirken.

Fraglich – und damit zukünftig genauer zu diskutieren – ist daher, wie die Vorteile des Retina-Scannings und vergleichbarer biometrischer Verfahren genutzt werden können, ohne gleichzeitig die den besonders strikten Regelungen zu Grunde liegenden

Diskriminierungsrisiken Bahn zu brechen. Insbesondere ist hier an technische Verfahren der **frühzeitigen „Entbesonderung“** zu denken, mittels derer sich mit ausreichender Sicherheit gewährleisten lässt, dass **kein Zugriff auf** die den besonderen Arten personenbezogener Daten zuzuordnenden **Rohdaten** möglich ist [17].

Literatur

- [1] F. Grehn, *Augenheilkunde*, 31. Aufl., Berlin, Heidelberg: Springer, 2012.
- [2] U. Kellner, J. Wachtlin & N. E. Bechrakis, *Retina: Diagnostik und Therapie der Erkrankungen des hinteren Augenabschnitts*, Stuttgart: Thieme, 2008.
- [3] H. M. Leibowitz, D. E. Krueger, L. R. Maunder et al., The Framingham Eye Study monograph: An ophthalmological and epidemiological study of cataract, glaucoma, diabetic retinopathy, macular degeneration, and visual acuity in a general population of 2631 adults, 1973-1975, *Survey of Ophthalmology*, 24(Supplement): S. 335-610, 1980.
- [4] M. Breitenstein, Überblick über biometrische Verfahren, in: V. Nolde and L. Leger, Hrsg.: *Biometrische Verfahren: Körpermerkmale als Passwort. Grundlagen, Sicherheit und Einsatzgebiete biometrischer Identifikation*, Köln: Deutscher Wirtschaftsdienst, 2002, S. 35-82.
- [5] J. Wayman, A. Jain, D. Maltoni et al., An introduction to biometric authentication systems, in: J. Wayman, A. Jain, D. Maltoni et al., Hrsg.: *Biometric systems: Technology, design and performance evaluation*, London, New York: Springer, 2005, S. 1-20.
- [6] T. Theelen, T. T. J. M. Berendschot, C. B. Hoyng et al., Near-infrared reflectance imaging of neovascular age-related macular degeneration, *Graefes Archive for Clinical and Experimental Ophthalmology* 247(12): 1625-1633, 2009.
- [7] T. Theelen, Scanning Laser Imaging of the Retina: Basic Concepts and Clinical Applications, Dissertation, Radboud Universiteit, Nijmegen, 2011.
- [8] M. Ritt, J. M. Harazny, C. Ott et al., Analysis of retinal arteriolar structure in never-treated patients with essential hypertension, *Journal of Hypertension* 26(7): 1427-1434, 2008.
- [9] T. Horii, K. Murakami, A. Sakamoto et al., Optical coherence tomographic characteristics of microaneurysms in diabetic retinopathy, *American Journal of Ophthalmology* 150(6): 840-848, 2010.
- [10] D. Hartung, Venenbildererkennung: Privatsphärenschutz unerlässlich, *DuD* 5/2009, S. 275-279.
- [11] M. Doležel, M. Dražanský & J. Urbánek, Einfluss von Hauterkrankungen auf den biometrischen Erkennungsprozess, *DuD* 6/2013, S. 358-362.
- [12] S. Wawrzyniak & C. Lohmann, *Medizinische Überschussdaten in Infrarotbilder des Augenhintergrundes*, Gutachten im Verbundvorhaben MARS, München: Klinikum rechts der Isar, TU München, 2013.
- [13] A. E. Elsner, S. A. Burns, J. J. Weiter et al., Infrared imaging of sub-retinal structures in the human ocular fundus, *Vision Research* 36(1): 191-205, 1996.
- [14] A. J. Augustin, J. F. Collins & G. K. Krieglstein, *Augenheilkunde*, 2. Aufl., Berlin, Heidelberg: Springer, 2001.
- [15] J. J. Kanski & B. Bowling, *Klinische Ophthalmologie*, 7. Aufl., München: Urban Fischer, 2012.
- [16] C. Busch, U. Korte, S. Abt et al., Biometric Template Protection, *DuD* 3/2013, S. 183-191.
- [17] F. Schellhas-Mende, F. Pallas, O. Raabe et al., *Grundsätzliche datenschutzrechtliche Bewertung biometrischer Verfahren*, Bericht im Rahmen des Verbundprojekts MARS (Mobile Authentifikation mittels Retina Scanning), Karlsruhe: KIT, Zentrum für Angewandte Rechtswissenschaften, 2013.

³ Dies bedeutet, dass Retinastrukturen von etwa 20µm noch gut sichtbar werden, d.h. eine ebenso dicke Ader ist bei genügend Kontrast gerade noch erkennbar. Größere Strukturen sind in der Regel besser sichtbar.

⁴ Z.B. Spectralis® von Heidelberg Engineering.